Lane Medical Library

Über einen Fall von angeborenem partiellen Riesenwuchs.

INAUGURAL-DISSERTATION

WELCHE

ZUR ERLANGUNG DER DOCTORWÜRDE

IN DER

MEDICIN UND CHIRURGIE

MIT ZUSTIMMUNG

DER MEDICINISCHEN FACULTÄT

DER

FRIEDRICH-WILHELMS-UNIVERSITÄT ZU BERLIN

am 31. Juli 1908

NEBST DEN BEIGEFÜGTEN THESEN

ÖFFENTLICH VERTEIDIGEN WIRD

DER VERFASSER

J. Sandberg

aus Russland.

OPPONENTEN:

Herr cand. med. B. Arkin

„ „ „ R. Blumenfeld.

„ „ „ D. Wolpert.

Druck von Carl Siebert, Berlin N., Artilleriestr. 36.

Gedruckt mit Genehmigung der medizinischen Fakultät der Universität Berlin.

Referent: Geh. Medizinalrat Prof. Dr. Bier.

Meinen teuren Eltern.

Die Fälle von angeborenem partiellen Riesenwuchs gehören zu den äusserst seltenen Vorkommnissen, die dem Chirurgen zur Beobachtung und zur Operation kommen. Desto mehr ist die genaue Beschreibung eines jeden solchen Falles von grosser Wichtigkeit, weil die Pathogenese dieser seltenen Erkrankung bis jetzt noch völlig unaufgeklärt ist. Das Interesse aber für diese Art von Erkrankungen ist seit verhältnismässig kurzer Zeit in der Literatur wachgerufen worden durch die mehr oder weniger genaue Aufstellung des Krankheitsbildes der Akromegalie; jede neue Beschreibung kann dazu beitragen, das Wesen des partiellen Riesenwuchses aufzuklären und damit einen Aufschluss über ihre Pathogenese zu Tage zu fördern.

Den Gegenstand nachfolgender Mitteilung soll ein vor kurzem in der chirurgischen Universitätsklinik in Berlin zur Beobachtung und Operation gekommener Fall von partiellem Riesenwuchs, der eine ganze untere Extremität betraf, bilden.

Anamnese:

Paul B., sieben Jahre alt, ist das zweite Kind gesunder Eltern. In der Familie und in der Verwandtschaft sind keinerlei Missbildungen vorhanden. Auch sechs Geschwister des Patienten, von denen fünf früh verstorben sind, waren gänzlich normal. Der Patient wurde schon mit unverhältnismässig grossem linken Fuss und Unterschenkel geboren, erst später, im ersten und zweiten Lebensjahre wuchsen das Knie und der linke Oberschenkel schneller als der rechte. Patient hat infolgedessen bisher nicht gehen können. Geistig soll das Kind nicht zurückgeblieben sein.

Status praesens:

Dem Alter entsprechend grosses Kind, von grazilem Knochenbau und schlechtem Ernährungszustande. Die Haut zeigt nirgends abnorme Pigmentierungen oder Naevi vasculosi. Herz, Lunge und Nieren sind gesund. Beim Betrachten des Kindes fällt sofort die ungeheure Grösse der linken unteren Extremität auf, sowohl bezüglich der Länge als auch des Umfangs: Während das rechte Bein eine der Körpergrösse entsprechende Länge hat, erscheint das linke trotz starker Flexionsstellung länger als das rechte. Leider sind die Masse, die vor der Operation genommen worden sind, verloren gegangen. Ein Blick auf das Röntgenbild genügt aber,

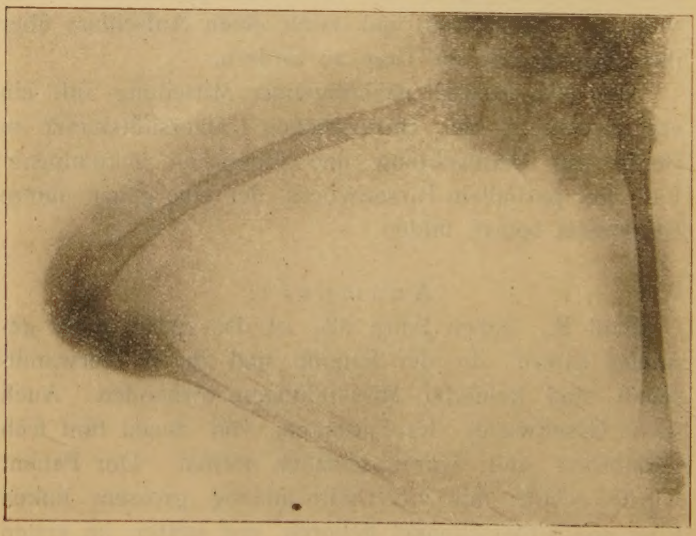

um sich von dem gewaltigen Unterschied des Längenwachstums beider Extremitäten zu überzeugen. Eine Streckung des linken Beines ist wegen starker fixierter Beugekontraktur des Kniegelenkes nicht möglich. Be-

züglich des Umfanges ist das linke Bein etwa doppelt so dick als das rechte, das Kniegelenk wohl noch stärker. Ober- und Unterschenkel werden gebeugt gehalten. Der Fuss ist gleichfalls stark hypertrophiert mit Ausnahme der grossen Zehe, die von normaler Grösse ist Die Haut des Oberschenkels ist von zahlreichen erweiterten Venen durchzogen. Die Beweglichkeit im Kniegelenk ist aufgehoben, die des Hüftgelenks beschränkt sich auf Ad- und Abduktion des gebeugten Beines Zum Fortbewegen ist das Glied gänzlich unbrauchbar. Patient kriecht auf dem Fussboden unter Mithilfe der Arme. Das linke Bein wird dabei auf das rechte gelegt und mit fortgehoben. Der Patient klagte fortwährend über heftige Schmerzen im ganzen Bein, die besonders stark in der Kniegegend waren. Die Schmenzen waren manchmal so intensiv, dass er ganze Nächte hindurch nicht schlafen konnte. Während der heftigsten Schmerzanfälle soll auch das Bein rot gewesen sein. Die Reflexe am linken Bein sind etwas herabgesetzt, die Sensibilität gesteigert. Die Diagnose wurde auf partiellen Riesenwuchs gestellt und das Bein im Hüftgelenke exartikuliert. Nach Herstellung der Blutleere mittels des Trennenburgschen Speers und Gummischlauchs erfolgt zunächst hohe Amputation des Oberschenkels, Unterbindung der Gefässe und danach Exartikulation des Femurkopfes. Die Gefässe sind so entwickelt, dass selbst die sonst kleine Arterie des ligamentum Teres gefasst und unterbunden werden muss, desgleichen zahlreiche Hautvenen. Der Femurkopf ist im Vergleich zur Länge des Femur viel zu klein.

Schluss der Wunde durch Muskel-, Fascien- und Hautnähte. Einlegen zweier Drains, deren eine in die Hüftgespanne geführt wird. Verband. Die Wunde heilte per primam, der Patient hat keine Klagen und

wird geheilt entlassen. Die pathologisch-anatomische Untersuchung des amputierten Beines hat folgendes ergeben: Die Haut ist überall gleichmässig enorm verdickt, kolossale Hyperplasie des panniculus adiposus. Die Muskeln des Oberschenkels, und zwar die Extensoren, sind durch die abnorme Fettwucherung fast zu einer Masse zusammengeschmolzen, so dass es fast unmöglich ist, sie von einander zu trennen. Ausserdem zeigen die Muskeln eine abnorme Blässe, die durch fettige Degeneration der Muskelfasern bedingt ist. Die Flexoren des Oberschenkels sind zwar auch mit Fett überwuchert, zeigen aber diese abnorme Blässe nicht und lassen sich ziemlich gut präparieren. Besonders dick und stark ist das Kniegelenk, an welchem man schon makroskopisch eine enorme Hypertrophie aller Gewebe wahrnehmen kann. Ausserdem sind die Blutgefässe im Kniegelenk ausserordentlich entwickelt, und zwar betrifft diese Hyperplasie besonders die Venen. Die Kapsel des Kniegelenkes ist ebenfalls stark verdickt. Besonders breit erscheint das Gelenkende des Femur, deren Epiphyse mindestens doppelt so breit und dick erscheint, wie man es von einem grazil gebauten siebenjährigen Knaben erwarten könnte. Ebenso breit und dick ist das obere Ende der Tibia und Fibula. Das corpus femuris ist leicht convex gebogen und ein wenig prismatisch und scheint nicht verdickt zu sein, es zeigt auch keine Exostosen, nur an dem Epicondylus medialis befindet sich eine halbkuglige Auftreibung, die sonst normal nicht vorhanden zu sein pflegt. Die Masse des Femur (mit dem Tastzirkel gemessen) sind folgende: Umfang, Mitte $4^1/_2$ cm; näher den Kondylen 5 cm; Umfang der Kondylen 20 cm; Querdurchmesser derselben (mit dem Tastzirkel gemessen) 7 cm; Längsdurchmesser des Epicondylus medialis ca. 6 cm, des

Epicondylus lateralis $4^1/_2$ cm; Facies patellaris — fossa intercondylea ca. 3 cm.

Die Abnormität besteht also in einer Breiten- und Dickenzunahme des epiphysären Teiles des Femur.

Das Verhalten der Weichteile des Unterschenkels ist fast dasselbe wie das des Oberschenkels, nur sind die Muskeln hier viel besser erhalten. Sie zeigen normale Farbe und lassen sich gut präparieren.

Das corpus Tibiae zeigt im Vergleich zu seinen Gelenkenden ein Missverhältnis, das sofort auffällt: während die Gelenkenden, und besonders das obere, ausserordentlich stark entwickelt sind, ist das corpus dünn und wie atrophisch. Auch die Tibia ist ganz glatt und zeigt keine Exostosen, das Periost ist stark verdickt.

Die Masse der Tibia sind folgende:

Länge	25,75	cm
Querdurchschnitt der Mitte des Schaftes	0,75	„
Schrägdurchschnitt „ „ „ „	ca. 1,00	„
Querdurchschnitt des Tibiakopfes . .	6	„
Schrägdurchschnitt „ „ . .	4	„
Umfang	16,75	„
Längsdurchschnitt des unteren Endes.	3,25	„
Schrägdurchschnitt „ „ „	ca. 3	„
Umfang	10,50	„

Die Fibula, deren Periost ebenfalls stark verdickt ist, ist mit dem unteren knorpligen Ende noch nicht verwachsen und zeigt ebenfalls eine Dickenzunahme ihrer Enden.

Masse:

Länge	26	cm
Querdurchschnitt des Schaftes . . .	0,50	„
Schrägdurchschnitt „ „ . . .	0,50	„
Querdurchschnitt „ Fibulakopfes . .	2,—	„

Schrägdurchschnitt des Tibulakopfes .	2,—	cm
Umfang	7,50	„
Querdurchschnitt des unteren Endes .	2.—	„
Schrägdurchschnitt des unteren Endes .	2,—	„
Umfang	7,50	„

Der Fuss ist ebenfalls enorm verdickt, besonders der Fussrücken, mit Ausnahme der grossen Zehe, die ganz normal ist. Die Fusswurzelknochen zeigen keine Abnormitäten. Die Metatarsalknochen sind mit Ausnahme der der grossen Zehe etwas verlängert und ihre Gelenkenden kolbig aufgetrieben. An den Phalangen konnte ich nichts Abnormes konstatieren, auch die Nägel sind von normaler Grösse Die Gefässe des amputierten Beines sind sehr stark gewuchert und besonders die Venen. Die Arterien sind sehr dünnwandig und von sehr derbem Bindegewebe umwachsen. Ein erweitertes Lumen zeigen die Arterien nicht.

An den Nerven ist makroskopisch nichts Besonderes zu sehen, nur sind die Hauptstämme lange nicht so stark, wie man es erwarten könnte, sie sind im Gegenteil eher schwach entwickelt. Von den Knochen sind Röntgenbilder aufgenommen worden, deren Abbildungen auf den Tabellen wiedergegeben sind.

Um die Diagnose: „angeborener Riesenwuchs“ zu begründen, möchte ich diejenigen Krankheiten hier kurz erwähnen, die differential-diagnotisch in unserem Falle in Betracht kommen könnten. Das sind: die Elephantiasis, ostitis deformas und die Akromegalie.

Man unterscheidet nach Esmarch drei Formen der Elephantasis:

1. Die Elephantiasis im engeren Sinne oder Elephantiasis Arabum,
2. Die Elephantiasis congenita oder lyphatica und
3. Die Elephantiasis fibromathosa oder mollis.

Die Elephantiasis Arabum besteht in einer Vergrösserung einzelner Körperteile, die im wesentlichen auf einer ödematösen Durchtränkung der Gewebe und Vermehrung der bindegewebigen Bestandteile beruht. Sie betrifft ebenfalls vorzugsweise die unteren Extremitäten und kann sogar eine Volumszunahme der Knochen herbeiführen, d. h. also, dass sie genau dasselbe Bild, wie wir es vor uns haben, erzeugen kann. Das Bein unseres Patienten konnte bei rein äusserer Betrachtung ebenfalls als elephantiastisch bezeichnet werden. Die Unterscheidung fällt hier doch nicht schwer durch den Umstand, dass erstens die Elephantiasis Arabum eine im späteren Alter erworbene Krankheit ist, und zweitens, dass sie nie als primäre Krankheit auftritt, sondern als Folgezustand chronisch-entzündlicher Prozesse. Die zweite Form der Elephantiasis tritt zwar kongenital auf, hat aber ihren Sitz nur in der Haut und im Unterhautzellgewebe; dieselben erfahren durch Wucherung des letzteren eine Dickenzunahme, häufig durch ödematöse Durchtränkung bedingt, d. h. also, durch eine Alteration, welche hauptsächlich auf Störungen im Säfteaustausch hinweist Das Wesentliche und Primäre bei dieser Form der Elephantiasis ist also die Stauung von Lymphe und Plasma in den stark ausgebildeten Lymphgefässen und erweiterten Saftspalten. Das trifft für unseren Fall nicht zu; ausserdem lässt diese Krankheit die Knochen vollständig unbeteiligt. Die dritte Form der Elephantiasis fibromatosa, oder mollis, anders noch fibroma molluscum genannt, bildet gewöhnlich multiple, schlaffe, beutelförmige Tumoren, kommt aber auch als diffus, ausgebreitete Hautverdickung, vor. Dieselbe besteht in einer ausserordentlichen Zunahme des Querdurchmessers bei nicht vergrössertem Längsdurchmesser und führt zu ganz enormen Verdickungen der Glieder. Die Haut

bildet dabei mächtige, weiche, schlaff herunterhängende Falten und sackförmige Tumoren, meistens in grosser Anzahl. Isoliertes und gleichmässiges Befallensein einer einzelnen ganzen Extremität kommt kaum vor, und auch in den zwei von Jordan beschriebenen Fällen von „Elephantiasis fibromatosa congenita oruris" bestanden neben der diffusen elephantiastischen Verdickung des Unterschenkenkels multiple fibromata mollusca am ganzen Körper. Dieses Krankheitsbild ist also zur Genüge von unserem unterschieden.

Das von James Paget zuerst beschriebene und in der Pathologie als selbständiges Krankheitsbild geschilderte Ostitis deformas ist eine recht seltene Affektion, welche hauptsächlich die Knochen betrifft, die Weichteile aber unbeteiligt lässt. Die Veränderungen an den Knochen, und das sind meistens die langen Knochen der unteren Extremitäten, bestehen in einer erheblichen Verdickung derselben. Neben der Proliferation findet gleichzeitig eine Rarefikation der Knochen statt und die neugebildete Knochensubstanz bleibt längere Zeit kalklos, wodurch die langen Röhrenknochen Verbiegungen und Verkrümmungen erfahren, und erscheinen infolgedessen kleiner. Dieselben sind auch sehr schmerzhaft. Rarefikation, Verbiegungen, wie auch Schmerzhaftigkeit der Knochen waren in unserem Falle nicht vorhanden. Ausserdem tritt die Affektion fast ohne Ausnahme bei Individuen auf, die das 40. Lebensjahr überschritten haben.

Viel schwerer ist die Differential-Diagnose zwischen Riesenwuchs und der Akromegalie. Die zuerst von P. Marie beschriebene Krankheit hatte in letzter Zeit sehr viel Interesse gefunden und wurde zum Gegenstand vieler Untersuchungen und verschiedenster Äusserungen. Obwohl in den meistbekannten Fällen von

Akromegalie die Krankheit erst nach Abschluss der Wachstumsperiode des Organismus beginnt, und infolgedessen sie nicht als Entwicklungsanomalie oder angeborene Störung, sondern als krankhafte Hypertrophie, welche nach Abschluss des physiologischen Wachstums aufgetreten ist, betrachtet werden muss, so sind doch Fälle vorhanden, wo schon im Kindesalter die Krankheit ihren Beginn genommen hat, und Fränzel (Deutsche med. Wochenschrift 1888 No. 32) berichtet über einen Fall, wo die Krankheit schon ganz früh, „im Kindesalter", begonnen hat.

Noch schwieriger wird in unserem Falle die Unterscheidung durch den Umstand, dass hier die langen Knochen nicht nur eine Längszunahme, sondern auch eine Dickenzunahme der epiphysären Teile aufweisen, was so charakteristisch für die Akromegalie ist. Von den sonst mehrfach behaupteten Knochenverlängerungen in den Fällen von Akromegalie hält v. Recklinghausen nur die Verlängerung des Unterkiefers für erwiesen; und auch Arnold, der 36 Fälle von Akromegalie zusammengestellt hat, teilt diese Anschauung in seiner anatomischen Untersuchung des Skeletts des bekannten Akromegaliker Hanger I. In derselben behauptet Arnold, nirgends eine Verlängerung, sondern nur eine Verdickung nachweisen zu können; die Verlängerung sei nur äusserlich durch Hypervolumen der Weichteile und Auflagerung von Knochensubstanz an den Enden vorgetäuscht. Ausserdem sind die übrigen Symptome der Akromegalie: Anomalie der Nägel, Hyperplasie der Thymus, Aplasie der Thyroidea, Polyurie und Polydipsie und nervöse Störungen so inkonstant, dass sie differential-diagnotisch kaum in Betracht kommen können. Was aber gegen die Diagnose Akromegalie in unserem Falle spricht, ist, dass die letztere immer symmetrisch

auftritt, und dass sie immer nur die „Spitzen", die „gipfelnden Teile" des Körpers, namentlich Finger und Zehe, Lippen, Ohren und Nase, Zunge und Kinn, Penis und Clitoris, bevorzugt.

So bleibt uns also nur übrig, unseren Fall als angeborenen und fortschreitenden partiellen Riesenwuchs zu bezeichnen. Ich kann mich der Meinung Wiedemanns nicht anschliessen, der behauptet, dass unter Riesenwuchs nur eine abnorme Körperlänge und nicht Körperumfang zu verstehen sei und deswegen auch eine Extremität nur dann als riesenhaft zu bezeichnen sei, wenn sie im Verhältnisse zu dem übrigen Körper übermässig lang ist. Ich teile vielmehr die Meinung Fischers, der den Begriff des Riesenwuchses etwas weiter fasst und auch dann eine Extremität ins Bereich des Riesenwuchses zieht, wenn sie auch nur umfangreichere Verdickungen aufweist, ohne ganz mit Verlängerungen verbunden zu sein; Fischer versteht unter Riesenwuchs die angeborene Vergrösserung der Glieder in beiden oder nur einer Richtung.

Bevor ich auf die Besprechung des angeborenen partiellen Riesenwuchses in der ganzen Extremität übergehe, möchte ich zuerst alle die Formen des Riesenwuchses, die bis jetzt beschrieben worden sind, hier kurz erwähnen. Man unterscheidet nach H. Fischer folgende zwei Hauptgruppen des Riesenwuchses:

A. der angeborene Riesenwuchs,
B. der erworbene Riesenwuchs.

Der angeborene Riesenwuchs wird wieder eingeteilt in:

I. die allgemeine Hypertrophie,
II. die halbseitige Hypertrophie,
III. der angeborene Riesenwuchs einer Extremität oder eines Gliedes.

1. Fälle von wahrem Riesenwuchs, in welchem alle Gewebe gleichmässig vergrössert, die Gliedmassen ebenmässig gebaut und mehr oder weniger brauchbar sind:

a) Derselbe findet sich an ganzen oder halben Extremitäten, oder an einer Gesichtshälfte;

b) derselbe findet sich anfangs an einem Gliede, wird aber progredient und befällt mit der Zeit die ganze Extremität;

c) derselbe findet sich an einem Gliede, besonders an den Fingern und Zehen, und ist stationär.

2. Fälle von sogenanntem falschen Riesenwuchs, in denen die Vergrösserung vorwaltend allein durch hypertrophische Entwicklung eines Gewebes bedingt ist:

a) durch hypertrophische Entwicklung des Fettgewebes;

b) durch Erweiterungen und Geschwulstbildungen am Lymphgefässsystem;

c) durch Erweiterung am Gefässsystem [Elephantiasis teleangiectodes (Virchow)];

d) der Riesenwuchs findet sich neben anderweitigen Störungen in der Bildung und Entwicklung der Glieder.

B. Der erworbene Riesenwuchs:

a) der elephantiastische Riesenwuchs,

b) die Trommelstockfinger,

c) die Akromegalie.

Die allgemeine Hypertrophie ist eine äusserst selten vorkommende Missbildung und kann kaum als angeboren betrachtet werden. In der Literatur ist wenigstens kein einziger Fall genügend überzeugend für diese Annahme. Der halbseitige Riesenwuchs kommt dagegen nur angeboren vor und ist recht häufig beobachtet und beschrieben worden. Die Assymmetrie ist beim Neugeborenen nicht sehr markiert und wird erst

später beim stärkeren Wachstum bemerkt. Es sind bis jetzt ungefähr 20 Fälle in der Literatur veröffentlicht worden, aus denen man wissen kann, dass diese Affektion mit Vorliebe das männliche Geschlecht befällt und meistens die rechte Seite. Erbliche Uebertragung ist in keinem Falle beobachtet worden, in allen Fällen sind die unteren Extremitäten stärker als die oberen betroffen; einen geringeren Grad der Wachstumsstörung zeigt der Rumpf.

Was den partiellen Riesenwuchs betrifft, so sind die Fälle von Hypertrophie einzelner Glieder eine sehr häufig vorkommende Missbildung. Sie beschränkt sich meist auf einzelne Finger, Zehen oder etwas grössere Abschnitte von Hand und Fuss. Busch unterscheidet zwei Gruppen dieser Missbildungen: „In der ersten sind die Knochen nach allen Dimensionen vergrössert, die die Knochen bedeckenden Weichteile sind ebenfalls massenhafter, aber durchaus proportional der Grössenvermehrung der Knochen, so dass die betroffenen Glieder gegen die normalen in Bezug auf Länge und Umfang durch ihre Riesenbildung abstechen, in ihren einzelnen Teilen aber gut und ebenmässig geformt sind. Zur zweiten Gruppe gehört diejenige Hypertrophie, in welcher neben der Riesenbildung des Skeletts eine besondere hyperplastische Entwicklung in den Bedeckungen vorkommt, vor allen Dingen eine geschwulstartige Entwicklung des Fettgewebes, welche die davon befallenen Glieder nicht nur grösser und massenhafter erscheinen lässt, sondern auch zu unförmlichen Massen umgestaltet.

Fälle der ersten sowie auch der anderen Gruppe sind mehrfach beschrieben und abgebildet worden. Die häufigste Form derselben ist die Makrodaktylie einzelner oder mehrerer Finger und Zehen. Ahlfeld, Klausner, Busch, Wittelshöfer, Fischer, Wagner und

neulich Wiedemann, wie auch verschiedene andere Autoren haben eine grosse Anzahl dieser Missbildungen veröffentlicht, und Kessler hat mehr als 40 Fälle der zur zweiten Gruppe gehörenden Missbildungen zusammengefasst.

Während nun diese Formen der Missbildungen zu den fast alltäglichen Beobachtungen gehören, so sind im Gegenteil die Fälle von partiellem Riesenwuchs ganzer Extremitäten äusserst selten und sehr wenig in der Literatur beschrieben. Ich möchte alle bis jetzt veröffentlichten Fälle dieser seltenen Affektionen hier kurz zusammenfassen:

1. Der erste Fall, der unserem ganz analog ist, ist 1867 von Friedberg beschrieben worden.

Auguste B., zehn Jahre alt, war drei Fuss fünf Zoll gross. Sie war schlecht genährt, hatte blonde Haare, einen kleinen Kopf mit auffallend kindlichem, hagerem, blassem Gesichte und am ganzen Körper, mit Ausnahme des rechten Beines und der Ulnarhälfte der linken Hand, eine gelbbraune, trockene, welke Haut. Ihre Eltern und sieben Geschwister erfreuen sich immer einer guten Gesundheit. Sie allein war häufigen Krankheitsanfällen unterworfen, die wegen ihrer Beziehung zu dem angeborenen Leiden der Patientin erst später geschildert werden sollen. Die erste auffallende Erscheinung, welche die Kranke darbot, war eine kolossale Vergrösserung des rechten Beines, das sie beim Gehen in einem ziemlich grossen Bogen um sich herumschleppte. Sie hatte die Körperhaltung einer Skoliotischen und hob, wenn sie mit dem verlängerten rechten Beine ausschreiten wollte, die rechte Beckenhälfte, soviel in ihren Kräften stand, in die Höhe, indem sie dieselbe zugleich nach vorn neigte. Trotz der Erhebung der rechten Beckenhälfte musste sie aber dennoch, um diese zu er-

reichen, das rechte Bein in den Hüft- und Kniegelenken gebeugt halten. Ihr Gang war wegen der schwierigen Fortschaffung des rechten Beines unbeholfen, von auffallenden, schlenkernden Bewegungen des Körpers begleitet, im übrigen jedoch rüstig und behende. Das Bein war beim Gehen keineswegs untätig, im Gegenteil war die Bewegung seiner Muskeln unverkennbar; dies konnte man jedoch, wegen des hypertrophischen Panniculus, deutlich nur an den Wadenmuskeln und allenfalls auch an den Flexoren des Unterschenkels wahrnehmen; bei fixiertem Körper konnte Patientin das Bein kräftig und rasch bewegen, selbst im Fusse war eine bedeutende Kraftentwicklung vorhanden, so dass sie die versuchsweise zwischen die grosse und zweite Zehe gelegte Hand fest komprimierte. Wenn sie in solcher Lage den Fuss flektierte, fühlte man mit der untersuchenden Hand, welchen kolossalen Umfang der Wadenmuskel hatte. Als Patientin entkleidet war, bot sie einen in der Tat überraschenden Anblick dar. Das rechte Bein ersehien fast so gross als der übrige Körper. An sich betrachtet, kam es dem Beine eines sehr wohlgenährten, starken Mannes gleich, nur der Fuss war auch für einen solchen hinsichtlich der Länge und des Umfangs, namentlich in Bezug auf die Zehen, monströs zu nennen. Letztere waren bei ihrer enormen Vergrösserung weit auseinander gewichen, die dritte und vierte Zehe ihrer ganzen Länge nach dicht mit einander verwachsen, während die kleine Zehe mit dem äusseren Fussrande fast einen rechten Winkel bildete. Die Nägel zeigten, abgesehen von ihrer, dem Nagelgliede entsprechenden, bedeutenden Grösse, eine normale Beschaffenheit. Die Fussknochen waren überall vergrössert und durch elastisch weiche Zwischenmassen auseinander gehalten. Die Höhlung in der Planta pedis

erschien nur schwach ausgeprägt. Die Farbe des Beines war ein frisches Inkarnat, nur der Fuss hatte eine mehr violettrote Farbe. Die Formen waren schwellend und liessen eine durch die Muskulatur gegebene Markierung nirgend erkennen. Die Hautdecken von normaler Temperatur, am Fusse kühl, erschienen glänzend wie bei Regen vitaler Tugor, nirgends trocken noch welk oder von elastischen Venen durchzogen, nur in der Mitte des Fussrückens zeigten sie einen der Länge nach verlaufenden ektatischen Venenstrang Sie behielten an keiner Stelle den Fingeidruck, sondern boten bei der Palpation überall die gehörige Resistenz, die sie dem elastisch weichen, gleichmässig verteilten Panniculus verdanken, und zeigt an keiner Stelle eine Andeutung irgend einer Hautkrankheit.

Am auffallendsten erschien die Grösse des Beines, wenn Patientin aufrecht stand und eine derartige Stellung einnahm, dass die beiden Beckenhälften in gleicher Höhe lagen. Alsdann war natürlich das rechte Bein weit vor das linke vorgekommen, und zwar so, dass die rechte Ferse 19 Zoll (rheinländisches Mass) vor der linken Fussspitze stand. In dieser Position war das rechte Bein mit seinen drei Gelenken so gebeugt, dass, vorn gemessen, der Hüftwinkel 170°, der Kniewinkel 136°, der Fusswinkel 139° betrug. Die Fusssohle stand hierbei in ihrem ganzen Umfange auf dem Fussboden auf. Bei horizontaler Lage der Patientin auf dem Rücken stand die rechte Spina anterior superior cristae ossis ilium fast drei Zoll höher als die linke und war gänzlich nach vorn verschoben. Die vergleichungsweise an den unteren Extremitäten gemessenen Entfernungen betrugen vom Trochanter major bis zum Fussrande rechts 28½", links 21"; vom Trochanter major bis zum Condylus externus femoris rechts 12", links 9½"; vom Con-

dylus externus femoris bis zum Malleolus externus rechts $14^1/_4$", links $9^1/_4$"; von dem hinteren Rande der Ferse bis zur Spitze der grossen Zehe betrug rechts $11^1/_2$", links $6^1/_2$". Die Länge der grossen Zehe betrug rechts 4", links 2"; der zweiten Zehe rechts 4", links 2"; der dritten Zehe rechts 4", links 2"; der vierten Zehe rechts $3^3/_4$", links $1^3/_4$"; der fünften Zehe rechts $2^3/_4$, links $1^3/_4$".

Der Umfang des Oberschenkels betrug in der Mitte desselben rechts 16", links 9". Der Umfang des Knies oberhalb der Patella rechts $14^1/_4$", links 7": in der Mitte der Patella rechts 14", links $8^1/_2$"; am Ligamentum Patellae rechts $13^1/_4$", links 7". Der Unterschenkel hat in der Mitte der Wade rechts eine Zirkumferenz von $15^1/_4$", links von 8"; oberhalb der Knöchel rechts von 10", links von 6". Eine um Ferse und Knöchel herumlaufende Linie mass rechts 14", links $8^1/_4$". Der Umfang des Fusses betrug in dem hintersten Drittteile rechts $18^1/_4$", links $6^3/_4$", im zweiten Drittteile rechts 14", links $6^1/_2$"; in der Gegend des Mittelfingergelenks der kleinen und grossen Zehe rechts $15^1/_4$", links $6^1/_2$". Eine Linie, welche die Spitze der kleinen und grossen Zehe umkreist, mass rechts $18^1/_4$", links $15^3/_4$". Der Umfang der grossen Zehe in der Mitte betrug rechts $6^1/_4$", links $2^3/_4$"; der zweiten Zehe rechts $4^1/_4$", links $1^3/_4$". Der Umfang der zusammengewachsenen dritten und vierten Zehe in der Mitte rechts $5^1/_2$, während eine Linie, welche die Mitte der dritten und vierten Zehe des linken Fusses gemeinschaftlich umschloss, $2^1/_2$" lang war. Der Umfang der kleinen Zehe in der Mitte betrug rechts 2", links $1^1/_2$". Die Wirbelsäule war skoliotisch verbogen. Die vier unteren Lendenwirbel bildeten einen Bogen mit Konvexität nach links, der erste Lenden- und die unteren

Brustwirbel einen entgegengesetzten und stärker gekrümmten, während die oberen Brust- und die unteren Halswirbel einen nach links konvexen Bogen von schwacher Krümmung darstellten. Die rechte Hälfte der hinteren Thoraxwand war nach hinten hinausgedrängt. Ausser dieser Missbildung zeigte die Patientin noch eine angeborene Elephantiasis arabum des linken Armes; Lipome an dem Rücken, venöse Teleangieektasien der Haut und einen chronischen Pemphigus. Sonst konnte man bei der Patientin irgend eine Störung an den verschiedenen Organen und Systemen nicht ermitteln. Lungen und Herz war normal, ein Aftergeräusch in den Gefässen nicht vorhanden, Leber und Milz weder vergrössert noch verkleinert. Rücksichtlich der Anamnese teilte die Mutter der Patientin mit, dass die Vergrösserung des rechten Beines und der linken Hand, die beiden Lipome am Rücken, die venöse Teleangiecetasie am Torax, die Knoten am linken Arme und das Venennetz an der vorderen Brustwand gleich nach der Geburt von den umstehenden Personen bemerkt worden sei. Ueber die Natur dieser Krankheit konnte man nichts ermitteln, nur versicherte die Mutter, dass sie während der eben beendigten Schwangerschaft, sowie in den übirgen Schwangerschaften, gesund gewesen sei. Das Kind verriet übrigens keine Gesundheitsstörung war munter, nahm die Brust, so oft wie sie ihm geboten wurde und vermochte schon, als es 11 Monate alt war, sich an einem Stuhle festhaltend, um denselben herumzugehen, wobei die Bewegungen des rechten Beines sehr auffielen. Bald darauf wurde das Kind von einer akuten Krankheit befallen, welche der Dentition zugesprochen wurde. Im vierten Lebensjahre erkrankte das Kind ohne bekannte Ursache sehr heftig. Der ganze linke Oberarm, die Weichteile an der vorderen Wand

des Rumpfes von der linken Schulter an bis zur Nabelgegend und das untere kleinere Lipom am Rücken röteten sich, schwollen an und waren sehr schmerzhaft Das Kind fieberte lebhaft und klagte, dass Würmer am Arme und an der unteren Brustwand herumkröchen. Die Anschwellung und Rötung war an der inneren und hinteren Seite des linken Vorderarmes und an der linken Hand am auffallendsten, weniger am Oberarme und an der vorderen äusseren Seite des Vorderarmes, woselbst rote Stränge sich deutlich zeigten. Gleich nach dem Beginne der Krankheit stellten sich Erbrechen einer grüngelblichen, bitter schmeckenden Flüssigkeit ein, welches ein bis zwei Mal wiederkehrte. Die Mutter der Patientin glaubt mit Bestimmtheit versichern zu können, dass sie eine Volumszunahme der ergriffenen Teile nach abgelaufener Entzündung bemerken konnte, und dass nach mehreren und späteren Anfällen dieser Art eine Vergrösserung der Hand unverkennbar eingetreten sei. Dieselbe Krankheit wiederholte sich zwei, drei Mal in jedem Jahre und verlief unter den angegebenen Erscheinungen meist ohne ärztliche Behandlung in einem Zeitraum von ungefähr 8 Tagen Inzwischen war das Kind munter aber schwächlich, konnte im Zimmer herumgehen, wenn auch nur kurze Zeit, da die Fortschaffung des rechten Beines sehr ermüdend war. Das Kind zeigte eine rege Entwicklung des Geistes, ass, nach Angabe der Mutter wie ein Erwachsener, schlief gut und hatte regelmässige Leibesöffnungen. Das rechte Bein blieb bei den verschiedenen Entzündungsanfällen unbeteiligt, nahm aber an Umfang und Länge merkwürdig zu, während das Wachstum des Kindes im allgemeinen sehr langsam fortschritt. Die Massenzunahme der rechten unteren Extremität erstreckte sich bei der Patientin, wie die im Oktober 1853 angestellte Untersuchung ergab,

bis über die Gesässgegend in die Höhe, dann eine Linie, welche die Schenkelschamlippenfalte, den Sitzknorren und den oberen vorderen Darmbeinstachel umkreist, betrug rechts $5^3/_4$" mehr als links. Hier aber nahm sie plötzlich ab, denn eine Linie, welche den Dornfortsatz des ersten Kreuzbeinwirbels und den Mittelpunkt des unterhalb des Nabels gelegenen Teiles der Linea alba verbindet, mass rechts nur noch 1" mehr als links, während die Verbindungslinie des Dornfortsatzes des 5. Lendenwirbels und des Nabels auf beiden Seiten gleich war. Vergleicht man die, den Umfang und die Länge des rechten Beines betreffenden Messungen mit denen des linken, welches übrigens mit der Entwicklung des Körpers harmonierte, so ergibt sich für das erstere überall ein bedeutendes Plus.

Aus der Vergleichung der Beine, die Friedberg mit der grössten Exaktheit vorgenommen hat, ergibt sich, dass die Teile des rechten Beines untereinander eine normale Proportion in Rücksicht auf Länge, Dicke und Umfang nicht aufweisen, und dass die Massenvergrösserung des rechten Beines in Rücksicht auf Länge, Dicke und Umfang umsomehr zunehmen, als seine Teile sich dem perepherischen Ende (d h. der Fussspitze) nähern. Bei dem Riesenwuchs des rechten Beines der Auguste B. zu Grunde liegende Entwicklungs- resp. Ernährungsanomalie (führt Friedberg weiter aus) kann man mit Recht eine echte Hypertrophie nennen, weil alle Gebilde des letzteren abnorm vergrössert erschienen. Vollkommener kann die echte Hypertrophie eines Körperteils kaum ausgeprägt sein, als in dem folgenden Falle. Die Hautdecken sind mächtig ausgedehnt, ohne verdünnt zu sein. Der Panniculus ist gleichmässig an allen Punkten auffallend verdickt, ebenso sind es die zwischen den Knochen eintretenden Bindegewebsmassen, welche na-

mentlich am Fusse dieselben nachweislich weit auseinanderdrängen und die Divergenz der Zehen mit bewerkstelligen. Die Muskeln müssen verlängert sein, da ihre Ursprungs- und Insertionsstellung abnorm weit von einander entfernt sind, wie die auffallende Länge des Oberschenkels, Unterschenkels und Fusses mit sich bringt, und haben wahrscheinlich auch an Dicke zugenommen, da die bedeutende Gewichtszunahme der von ihnen bewegten Teile sie einer fortdauernden grösseren Anstrengung veranlassen musste; die Kraft, mit welcher Patientin die zwischen die grosse und zweite Zehe gelegte Hand komprimierte, die Energie, mit welcher sie bei fixiertem Körper die einzelnen Teile des Beines bewegte, sprechen ebenfalls für eine bedeutende Entwicklung der Muskeln, welche der kolossale Umfang, den der Wademuskel bei der Flexion des Fusses deutlich zeigte, über allen Zweifel erhebt. Die Verlängerung der Knochen geht aus den angegebenen Messungen hervor, auch der Dickendurchmesser stellt sich überall vergrössert da, soweit man dies durch die hypertrophischen Weichteile hindurchfühlen kann. Endlich musste auch das Blutgefässapparat eine übermässige Entwicklung erfahren haben, da er die Ernährung des kolossalen Beines so kräftig besorgte. Bei der zweiten genauen Untersuchung des rechten Beines im August 1857 konnte Friedberg konstatieren, dass das Wachstum desselben nach allen Seiten hin grössere Fortschritte gemacht hat als dasjenige des linken, und deswegen bezeichnet der Autor seinen Fall nicht nur als einen angeborenen, sondern auch fortschreitenden partiellen Riesenwuchs.

2. Ausser diesem Fall berichtet Friedberg über zwei weitere Fälle von Riesenwuchs in der ganzen Extremität, von denen der eine von Meckel 1803 in Paris abgebildet, genauer aber von Friedberg selbst beschrieben worden

ist. Es handelte sich um einen angeborenen Riesenwuchs eines Armes bei einem Mädchen. Ob derselbe auch ein fortschreitender gewesen ist, kann der Autor mit Bestimmtheit nicht angeben. Nach der Zeichnung beträgt die Länge der rechten oberen Extremität von der Schulter bis zur Spitze des Zeigefingers 30″ (rheinl. Mass), die des Oberarmes $10^2/_3$″, des Vorderarmes 8″ und der Hand $11^1/_3$″. Die gesamte Länge des Armes erscheint der Art, dass derselbe bis zu der Mitte des Unterschenkels herabreichen musste. Der Umfang des rechten Oberarmes übertrifft, wie es scheint, denjenigen des linken um mehr als die Hälfte, und kommt demjenigen des rechten Vorderarmes im ganzen gleich. Am monströsesten erscheint die Vergrösserung der rechten Hand in der Mitte bis zum zweiten Gliede des Zeigefingers, dessen Umfang hierselbst demjenigen des rechten Armes mehr als die Hälfte übertrifft. Dieser Finger hat die übrigen weit nach der Seite hingedrängt. Der rückwärts gekrümmte Daumen und der Mittelfinger haben den Umfang des linken Oberarmes. Nur der kleine und Ringfinger scheinen nicht vergrössert Ihrer Länge nach zu schliessen, bildet die Extremität ebenfalls das Bild einer Hypertrophie aller anatomischen Systeme, also auch der Knochen, und die Massenzunahme ist ebenfalls, wie bei dem rechten Beine der Auguste B., gegen das untere Ende der Extremität am auffallendsten.

3. Der dritte Fall, den Friedberg veröffentlicht, ist von Chassaignac (Gazette des Hôpitaux 8. Mai 1858) in der Société de Chirurgie in Paris demonstrierten 18jährigen Mann, welcher mit angeborner Hypertrophie beider Extremitäten der rechten Seite behaftet war. Dieselben schienen einem Riesen anzugehören, während die linksseitigen Extremitäten von gewöhnlicher Grösse waren. Die rechte Hand war verhältnismässig viel grösser als

der Ober- und Vorderarm, die äussere Hälfte der Hand grösser als die innere, der rechte Fuss grösser als der Unter- und Oberschenkel, die grosse Zehe weniger hypertrophisch als die vier anderen Zehen. Der junge Mann versicherte, er hätte mindestens drei Mal so viel Kraft in den rechtsseitigen Extremitäten, als in den linksseitigen. Jene zeigten zahlreiche Varicen, die linksseitigen Extremitäten hingegen keine. Die rechtsseitigen Extremitäten waren mit zahlreichen venösen Tangiectasien der Haut (taches sanguines veneusses) besetzt, welche sich auch an der linken Seite des Torax vorfanden. Näheres über diesen Fall weiss Friedberg nicht zu berichten.

4. F. Wagner (östr. med. Jahrb. XIX 1839) berichtet über einen Fall von Riesenwuchs der rechten oberen Extremität mit Beteiligung der rechten Toraxhälfte. Der ganze Arm, sowie die Brust erschienen hypertrophisch, besonders die enorm missgestaltete Hand, an der wieder der dritte und vierte Finger zumeist ergriffen sind. Der Oberarm misst 10″ (gegen 8″) im Umfange; der Vorderarm im oberen Drittel 12″ (gegen 8″ 10‴). Die rechte Hand ist 12 Pfd. schwer, der Mittelfinger misst 13″ 3‴ im Umfange gegen 2″ 7‴ links. Der Daumen ist dagegen um 2″ im Umfange und 2″ in der Länge kleiner als der der anderen Seite.

5. W. Gruber (Virchow's Archiv) hat ebenfalls einen Fall von Riesenwuchs der linken oberen Extremität veröffentlicht. Die ganze linke obere Extremität, von der um 2″ längeren Clavicula an, erscheint vergrössert. Der linke Arm ist auffallend stärker, aber nicht länger als der rechte. Umfang in der Mitte des Oberarmes 26,5 gegen 21,5 cm, Ellenbogengelenk 24,5 gegen 22 cm Vorderarm 19 gegen 16 cm. Die Finger 3, 4, 5 normal; der Daumen jedoch 6,8 cm gegen 6,5 cm lang, seine Dicke 2,3 gegen 1,8 cm. Mit seinem Metacarphus

misst der Daumen 13 cm Länge gegen 10,8 cm, der Zeigefinger ist gebogen um die anderen Finger; seine Mittellinie misst 14,5, seine konvexe Seite 16,5, seine konkave 10 cm Länge, gegen 9 cm des rechten Zeigefingers. Die ganze radiale Handfläche ist fetter als die andere; die Handwurzel hat 18,5 gegen 15,5 cm Umfang und 7,3 gegen 6,2 cm Breite. Der Daumenballen ist sehr fett und ist 6,5 cm oben, 8,5 cm unten breit.

6. von Dumreicher (Sitzungsber. der Ges. d. Aerzte) berichtet über Riesenwuchs einer unteren Extremität. Eine ganze untere Extremität (ob rechts oder links ist nicht angegeben) ist derart hypertrophisch, dass sie um 4" die andere an Länge übertraf, wovon $2^1/_2$" auf den Unterschenkel entfielen. Der Fuss durch Fettwucherung vergrössert und missgestaltet. Länge der Fusssohle 32 cm, grösster Höhendurchmesser des Fusses 18 cm, grosse Zehe 9 cm lang und 24 cm im Umfange, die vier andern Zehen in einer 15 cm breiten Fettgeschwuls vereint, welche 4 cm von dem Hallux abstand. Die Haut am Ober- und Unterschenkel ist dicker.

H. Fischer hat folgende zwei Fälle beobachtet:

7. Erste Beobachtung. L. Hinde, 12jähriger Knabe eines Schneiders aus dem Königreich Polen. Von der Geburt ab hatte die Mutter den Riesenwuchs der ganzen linken unteren Extremität gesehen. Am auffallendsten erschien den Eltern von Anfang an der Prozess am Fusse und Unterschenkel. Der Riesenwuchs hat in den ersten Lebensjahren des Kindes bedeutend zugenommen, sodass das gesunde Bein beträchtlich an Grösse und Dicke hinter dem kranken zurückblieb. Seit den letzten Monaten des 2. Lebensjahres will die Mutter ein langsameres Wachsen in dem kranken Gliede beobachtet haben. Gesunder, kräftiger, intelligenter Knabe. Das ganze linke Bein ist in allen Teilen wohl gebildet, nu

an dem Fussrücken und Hacken erscheint die Haut gefaltet und das Fettgewebe stärker entwickelt. An der Seite des Unterschenkels findet sich ein flaches, oberflächliches Geschwür, welches aus einem Intertrigo entstanden und durch Unreinlichkeit unterhalten ist. Der kleine Patient benutzt das linke Bein wie das gesunde. Beim Gehen hält er das linke Bein im Knie flektiert, macht aber sonst alle Bewegungen mit demselben, nur plumper, schwerfälliger und langsamer. Die Bewegungen im Kniegelenk sind vollkommen frei, die im Fussgelenk etwar behindert, die Zehen können nur ganz wenig flectiert werden. Die Sinsibilität und Temperatur des linken Beines weicht von der des rechten ab, ebenso wenig zeigt die elektrische Erregbarkeit der Muskeln eine Veränderung gegenüber der rechten Seite. Die Venen der sonst ganz normalen Haut sind an der linken Seite stärker entwickelt als rechts. Die Hypertrophie ist am stärksten am Fusse ausgesprochen, weniger am Unterschenkel, am schwächsten am Oberschenkel. Das ganze Glied ist 10 cm länger als das rechte, davon kommen 4 cm auf den Ober- und 6 cm auf den Unterschenkel. Der Oberschenkel ist um das dreifache, der Unterschenkel um das sechsfache verdickt gegenüber dem rechten. Der Fuss ist fünfmal länger, viermal breiter und zehnmal dicker als der gesunde. Die Nägel der Zehen bieten keine Abnormität dar, sie sind kurz und weich. Die Haut des Gliedes ist weich und feucht, die Muskeln des Ober- und Unterschenkels sind deutlich durchzufühlen und kräftig entwickelt. Punktionen mit der Nadel an verschiedenen Stellen des Gliedes liessen nur eine mässige Quantität dunklen Blutes, das keine pathologische Veränderungen bei der mikroskopischen Untersuchung ergab, austreten. Die Lymphdrüsen in der Inguinalfalte erscheinen normal. In der Schweiss-

sekretion wollte die Mutter zwischen beiden Extremitäten keinen Unterschied bemerkt haben. Es handelte sich also in dem Falle um angeborenen Riesenwuchs in der ganzen Extremität mit gleichmässiger Entwicklung aller Gewebe, wobei aber das Glied noch brauchbar war. Der Fall ist insofern nicht ganz rein, als sich zu der einfachen Hypertrophie an Ober- und Unterschenkel eine Lipomatosis des Fusses gesellte. An einem operativen Eingriff war nicht zu denken, das Kind bekam nur einen höheren Stiefel für den gesunden Fuss.

8. Zweite Beobachtung. Der Dienstknecht T. Br., 17 Jahre alt, kam wegen heftig brennender Schmerzen im rechten Arme in die chirurgische Klinik. Bei der Besichtigung des kranken Gliedes zeigte sich sofort eine ausgesprochene Hypertrophie im Längs- und Dickendurchmesser desselben. Dem Patienten war dies auch aufgefallen, er hatte aber, da der Zustand seit seiner frühesten Jugend bestand und ihn nicht mehr wesentlich bei der Arbeit hinderte, keine Hilfe dagegen gesucht. Er habe indessen mit Vorliebe links gearbeitet, da er doch rechts weniger geschickt in den Bewegungen gewesen sei. Die Finger der rechten Hand haben sich mit der Zeit etwas verkrümmt, sodass er dieselben nicht ganz ausstrecken konnte. Seit einem Jahre sind nun heftige Schmerzen, die vom Ellenbogen beginnen und sich bis in die Finger erstrecken, dabei einen brennend bohrenden Charakter haben, eingetreten. Dieselben nahmen beständig zu, hinderten den Patienten am Schlaf und machten ihn untüchtig zu andauernder Arbeit. — Patient ist ein kleiner, kräftiger, sonst ganz gesunder Mensch. Die Untersuchung des rechten Armes ergab folgende Resultate: der rechte Arm ist um 3,1 cm länger als der linke; davon kommt 1,9 cm auf den Unterarm. Besonders auffallend sind die Differenzen im Umfange

des Armes:	rechts	links
In der Gegend des Biceps . .	22,5 cm	21.5 cm
„ „ „ „ Ellenbogens	26 „	21,2 „
„ „ Mitte des Unterarmes .	25,6 „	21,2 „
„ „ Gegend des Proc. Styl .	16.5 „	15,2 „
Grösste Handbreite	20,3 „	19,2 „
Dicke des Daumens	8 „	6,7 „
Dicke des Mittelfingers . . .	7,6 „	6,7 „
Nagelbreite des Daumens . .	1,8 „	1,5 „
Nagelbreite des Mittelfingers .	1,6 „	1,4 „

Diese überwiegende Dicke des rechten Armes ist nicht bloss durch die Muskeln bedingt, die Knochen sind auch wesentlich umfangreicher, wie das an den Stellen, wo dies zu konstatieren ist, wo dieselben direkt unter der Haut liegen, besonders am capitulum radii, welches den Eindruck einer Exostose macht. Dabei fühlt sich die Oberfläche der Knochen glatt an. Die Muskeln sind straff und sehr kräftig entwickelt. Die Haut am Ober- und Unterarm zeigt normale Farbe und Gefüge, die Venen sind etwas reichlicher vorhanden, als am gesunden Gliede. In der Vola manus aber ist die Haut durchweg schwielig, dick, hart und an der Beugefläche des Fingers mit breiten Rhagaden versehen. An den Fingerspitzen über dem äusseren Nagelpfalz finden sich runde, flache Geschwüre, von denen das grösste, am Zeigefinger befindliche, fasst 1 cm an Durchmesser hält, das kleinste am Zeigefinger vorhandene $^1/_2$ cm. Ausserdem zeigen sich an der Radialseite der zweiten Phalanx des Mittel- und Ringfingers und an der Ulnarseite der zweiten Phalanx des kleinen Fingers kleine Geschwüre auf infiltriertem Boden. Die Prüfung der Sensibilität am rechten Arme ergab Folgendes: An der Volarseite des rechten Unterarmes beträgt die Entfernung der Spitzen des Aesthesiometers das Fünffache der Ent-

fernung derselben auf dem linken Unterarm, um als zwei Spitzen empfunden zu werden. Das warme Bad musste für die rechte Hand und den rechten Unterarm um 10,5° R. wärmer sein, als für den linken, um gleich warm empfunden zu werden. Schmelzendes Eis wird in der rechten Hand und auf der Dorsalfläche des Unterarmes als Feuchtigkeit empfunden, am übrigen ganzen Arm weit weniger kalt, als an der linken Seite. Die Schmerzempfindung ist durchweg am rechten Arm geringer, als am linken. Die Druckempfindung ungestört Patient klagt über brennende Schmerzen in der Hand und in den Fingern, die so unerträglich sind, dass er Nachts nicht schlafen kann. Durch Feuchthalten werden dieselben gelinder. Die Haare der rechten Hand sind stärker entwickelt als links, die Nägel zeigen keine wesentliche Abnormität. Patient kann den rechten Unterarm gut bewegen, die Finger langsamer und schwieriger; die vollständige Extension derselben ist unmöglich. Die Bewegungen im Handgelenke sind etwas behindert. Die elektrocutane Empfindung am rechten Arm ist gegen den linken bedeutend vermindert. Die sekundäre Rolle muss, um beiderseits eine gleiche Empfindung zu erzeugen, um 4,5 cm verschoben resp. genähert werden. Die elektromotorische Erregbarkeit am rechten Arm ist kaum merklich herabgesetzt.

In diesem Falle bestand also anfangs ein reiner Riesenwuchs mässigen Grades, der den Patienten bei der Arbeit wenig hinderte. Erst mit dem Auftreten der Sensibilitätsstörungen, verbunden mit den bekannten trophischen Veränderungen der Haut, wurde das Glied unbrauchbar. Fischer nimmt eine peripherische Neuritis als Ursache dieser Veränderungen an.

9. von Cuny (Inaugural-Dissertation Giessen 1865) veröffentlicht folgenden Fall: Es handelt sich um einen

anscheinend ausgetragenen Foetus von fast 4 Pfund Gewicht. Die ganze rechte untere Extremität zeigte eine bedeutende Hypertrophie. Das Volumen desselben übertrifft das der anderen um das dreifache, der rechte Fuss, der etwas nach innen rotiert ist, den anderen aber beinahe um das vierfache.

10. Wiedemann hat folgenden Fall veröffentlicht: Gottlieb Klein, 10 Jahre alt, Bauernsohn, war ein schwächliches Kind, das erst mit dem dritten Jahre gehen lernte, in der Kindheit viel Krämpfe hatte, indess sonst keine besonderen Krankheiten durchmachte. Geistig sei der Knabe von Anfang an schwach gewesen, er habe in der Schule schwer gelernt, nicht leicht begriffen und ein schlechtes Gedächtnis gehabt. Die Mutter starb mit 40 Jahren an der Auszehrung, der Vater 49 Jahre alt, ist rüstig für sein Alter. Der Junge hat gesunde Geschwister, körperliche Schäden irgend welcher Art seien sonst in der Familie nicht vorgekommen. Patient habe Hautflecken in grösserer Ausdehnung von frühester Jugend an gehabt uud auffallend dünnen Haarwuchs bekommen, ohne dass er ein Leiden der Kopfhaut hatte. Vor vier Jahren bemerkte sein Vater, dass das rechte Bein stärker und länger sei, als das linke. Er mass die Dicken-Differenz an der Wade, wo sie am auffälligsten war, und fand einen halben cm. Differenz. Diese Längen- und Dickenzunahme der rechten unteren Extremität entwickelte sich immer auffälliger. Der Knabe war aber munter, sprang umher wie andere und klagte nie über Schmerzen.

Status praes. Ein seinem Alter entsprechend entwickelter Knabe von 1,30 m Grösse und 55 Pfund Gewicht. Sein Knochenbau ist im Ganzen grazil, die Muskulatur schwach und der Panniculus spärlich entwickelt. Die Haut hat im allgemeinen einen dunklen

Teint und zeigt ausserdem noch an vielen Stellen abnorme Pigmentirungen in Form von kaffeebraunen unregelmässig begrenzten Flecken und Streifen, an welchen die Epidermis etwas über das Niveau der umgebenden Haut erhaben ist und tiefere Rinnen als normaler Weise zeigt. (Papiläre Hypertrophie.) Diese abnorme Pigmentierung findet sich am Halse, auf beiden Seiten in unregelmässiger Verbreitung, am stärksten im Nacken am Rumpfe, besonders am Bauche, in der Art, dass die Pigmentierung am Bauche nur auf der rechten Seite sich findet und genau mit der Linea alba abschneidet, am besten ist dieses am Nabel zu sehen, wo die Pigmentanhäufung besonders stark ist und schroff in der Mittellinie aufhört; in beiden Achselhöhlen links ausgedehnter wie rechts, in beiden Ellenbogen rechts stärker als links und in den beiden Kniekehlen rechts erheblicher als links. An den Händen finden sich beiderseits auf dem Rücken der Mittelhand und dem Rücken einzelner Finger breite, verrucöse Epidermiserhebungen, welche weniger stark pigmentiert als die oben geschilderten Hauptstellen, aber dunkler als die übrige Haut sind und eine mehr grobe Fältelung zeigen, dabei aber nicht einzeln in Warzen-, sondern in Band- oder Streifenform angeordnet sind. Am auffälligsten bei dem Patienten ist eine abnorme Verlängerung und Verdickung des rechten Beines. Das Bein ist so lang, dass Patient dasselbe stets im Knie gebeugt hält und das Becken rechterseits in die Höhe zieht, so dass der Rumpf leicht nach links seitwärts abgebogen ist. Wenn der Patient das rechte Bein „durchdrückt", so hebt sich die Ferse des linken Beines so hoch vom Boden, dass man die Finger bequem unter dieselbe schieben kann. Es betragen die Entfernungsmasse: Von der Spina ilei ant. sup. — Malleolus externus femoris (am unteren Rande, Gelenklinie) rechts 37, links

36 cm; vom Condyl. ext. fem. — malleol. ext. r. 30,5, l. 27,5 cm. Länge der Planta pedis r. 19 5, l 19.5 cm.

Die Verdickung betrifft das ganze Bein so ziemlich in gleicher Weise. Das Glied hat ein walzenförmiges Aussehen, einen habitus elephantiasticus, die Konturen der Knochen und Gelenke sind verschwommen, rundlich verwischt. Am Fussrücken, Unterschenkel und Knie besteht Oedem, am stärksten auf der Vorderseite der Tibia. Die Volumenzunahme des Oberschenkels hat die natürliche nach abwärts konische Form desselben in eine cylindrische verwandelt mit leichter Auftreibung in der Mitte. Umfangsmasse: Oberschnnkel-Mitte (zugleich dickste Stelle) r. 35,5 cm, l. 32 cm. Oberschenkel, unteres Drittel (dünnste Stelle) r. 32 cm, l. 24 cm. Patella-Mitte r. 31 cm, l. 25 cm. Wade (dickste Stelle) r. 28 cm, l. 22 cm. Unterschenkel, unteres Drittel, r. 18 cm, l. 17 cm. Fersenhöcker Vorderfläche des Talo-Cruralgelenks r. 27,5 cm, l. 24 cm; erste Phalanx Hallucis r. 6,8 cm, l. 6,5 cm. Die Haut des rechten Beines ist auch an den nicht ödematösen Stellen viel derber und dicker, als linkerseits und lässt sich nur schwer abheben und auf der Unterlage verschieben. Sie ist überall glatt, zeigt nirgends eine Farbenveränderung, keine Gefässerweiterung oder Knochenbildung. Die Nägel und Zehen sind ohne Veränderung. Die Muskulatur ist, sobald sie sich durchtasten lässt, eher weniger stark entwickelt als links. Dagegen sind die Knochen in toto verdickt, wie sich schon bei der Inspektion und Palpation leicht erkennen lässt. Knochenmasse, (Querdurchmesser mit dem Tastzirkel gemessen): Condyl. d. fem. r. 7,5 cm, l. 7 cm. Patella r. 4,3 cm, l. 3,8 cm. Maleolen r. 5,6 cm, l. 5,2 cm. Die Zehen des rechten Fusses sind voluminöser als links, besonders an der ersten Phalanx und am deutlichsten an der grossen Zehe. An den

Knochen selbst sind Unebenheiten durch Osteophyten nirgends zu finden. Weiterhin ist bei dem Patienten besonders der Schädel bemerkenswert. Der Schädel erscheint im Verhältnis zum Gesicht zu gross, besonders im Breitendurchmesser. Die Scheitelbreite und das Hinterhauptsbein prominieren stark, so dass deren Nahtverbindungen eingezogen sind. Ausserdem ist die rechte Schädelhälfte sichtbar grösser als die linke. Die Behaarung ist höchst eigentümlich: sehr dünn behaarte Stellen mit blonden Haaren wechseln mit dicht behaarten Partien mit braunschwarzen Haaren in ganz unregelmässiger Weise. Das Gesicht ist symmetrisch; Exophthalmos beiderseits; die Zunge ist normal, die Ohrmuscheln sind gross; Schilddrüse rechterseits neben dem Isthmus ganz leicht vergrössert. Die Wirbelsäule zeigt bei gewöhnlicher Haltung des Pat. (flectiertes rechtes Bein) eine skoliose im untern Dorsal- und Lumbalteil nach links und ganz leichte Lordose. Rechte Hinterbacke und rechte Hüfte sind viel voluminöser als die linke. Untere Glutealhälfte r. teilweise verstrichen. Die oberen Extremitäten sind in allen Teilen symmetrisch, gleich lang und ohne jede Besonderheit am Skelett. Untersuchung der Brust- und Bauchorgane ergibt keine Abnormität. Kryptorchismus rechterseits. Multiple Drüsenanschwellungen: Es finden sich in beiden Trigonis submax, im oberen Teile der Fossae supraclav., in beiden Achselhöhlen, am rechten Ellenbogen und in beiden Leistenbeugen mehrfache harte indolente Lympfdrüsen bis zu der Grösse von kleinen Bohnen. Keine Anästhesien, Hyperästhesien oder Parästhesien Reflexerregbarkeit normal. Grobe motorische Kraft der Entwicklung der Muskulatur entsprechend. Die elektrische Sensibilität ist am rechten Ober- und Unterschenkel herabgesetzt. Von Seiten des Gesichts-, Gehörs-, Geruchs- und Geschmackssinnes keine

Anomalien. Die Intelligenz des Knaben ist für sein Alter zu gering: Patient kennt die Uhr noch nicht und macht beim Lösen ganz einfacher Rechenexempel grobe Fehler.

11. Adams (Schmidts Jahrb. Bd. 103) Congenitale Vergrösserung der rechten unteren Extremität. Auf derselben Seite ein Naevus, der sich vom letzten Rückenwirbel bis zu den Zehen erstreckt.

12. Rose (Monatsschr. f. Geburtshilfe Bd 30). Das Kind wurde 11 Monate alt, beide Beine waren vergrössert, besonders aber das linke.

13. Samuel C. Busey (The american journal of obstetrices, Februar 1877).

I. Frau mit kolossaler Hypertrophie des ganzen rechten Beines.

14. II. Knabe mit angeborener Hypertrophie des linken Armes, besonders aber der linken Hand

15. Langhans (Virchow's Arch. Bd. 75). Congenitale Vergrösserung der linken unteren Extremität, beobachtet bei einem 7 Monate alten Knaben.

Ausser diesen hier eingehender beschriebenen Fällen ist noch ein Fall von Higginbotam bekannt.

16. Es handelte sich um Riesenwuchs eines ganzen Armes, wobei derselbe vollständig anästhetisch war, ohne jedoch anderweitige trophische Störungen dabei zu zeigen

17. Broca (Massonaud: Thèses No. 80, Paris 1874) hat einen Fall von Riesenwuchs in der ganzen unteren Extremität beschrieben und endlich hat

18. Reid (Edinb. med. journ.) einen Fall von angeborenem Riesenwuchs eines ganzen Armes beschrieben.

Aus der Betrachtung der hier zusammengestellten Kasuistik ergibt sich, dass das klinische Bild des partiellen Riesenwuchses ein sehr vielseitiges ist. Statistisch

zu bemerken ist, dass von den 18 hier angeführten Fällen 11 sich auf das Bein beziehen und zwar 6 auf das rechte, 2 auf das linke und 3 unbestimmt. 8 Fälle beziehen sich auf den Arm und zwar 4 auf den rechten, 2 auf den linken und 2 unbestimmt.

Während in einzelnen Fällen die betroffenen Extremitäten nur eine gleichmässige Verdickung zeigen, im übrigen aber in ihren Funktionen wenig oder fast garnicht gestört sind, ja die betroffenen Glieder sogar eine grössere Kraft besitzen als die gesunden, sind sie in den anderen Fällen zu plumpen Massen verunstaltet und ihrer Funktionen vollständig beraubt. So ist auch in unserem Falle infolge von Kontrakturen im Kniegelenk das Bein vollständig unbrauchbar und sogar zur Last geworden. Aus den bis jetzt bekannten Fällen geht hervor, dass die Affektion keine Vorliebe für ein oder das andere Geschlecht zeigt, ebenso zieht sie keine bestimmte Extremitäten vor, sie befällt ebenso oft die unteren wie die oberen, die linken wie die rechten Extremitäten gleich. Die Aetiologie des partiellen Riesenwuchses ist, wie die des Riesenwuchses überhaupt, bis jetzt noch völlig unklar. Sicher ist, dass weder erbliche Belastung, noch die Syphilis irgend eine Bedeutung für die Entstehung dieser Affektion haben. Dass die erbliche Belastung keine Rolle mitspielt, beweist, dass alle bekannten Fälle ganz einzeln in den Familien stehen. Auch die Syphilis ist in keinem Falle nachgewiesen. Man muss annehmen, dass die Ursache in einer fehlenhaften Keimanlage, oder anormaler Lage des Kindes im Uterus, oder in einer amniotischen Entzündung zu suchen ist. Doch bleibt die Frage offen, was eigentlich im Organismus geschädigt wird, was zu dem grenzenlosen Wachstum dieser Glieder führt. Man muss doch denken, dass nicht etwa alle Gewebe geschädigt werden,

sondern nur diejenigen Organe, die das Wachstum des Organismus beeinflussen, nämlich das Gefäss- oder Nervensystem. Klebs, der sehr eingehende Studien über die Akromegalie gemacht hat, ist auf Grund seiner histologischen Untersuchungen zu der Annahme gekommen, dass die hyperplastische Gefässentwicklung, abnorme Wucherung der Gefässkeime die wesentliche Ursache des Prozesses sei und liege zu Grunde jedes Riesenwuchses, mag derselbe partiell oder lokal sein. Da die Veränderungen an den Gefässen, die Klebs feststellen konnte, nicht nur in den Wänden selbst, sondern auch in dem Perithel derselben sich abspielen, hat Klebs den Vorschlag gemacht, den pathologischen Prozess des Riesenwuchses als „Angiomatose" zu bezeichnen. Die Meinung Klebs teilt auch Fischer, der ebenfalls den angeborenen Riesenwuchs auf Cirkulationsstörungen in dem kranken Gliede während des fötalen Lebens zurückzuführen glaubt und zwar auf Störungen des venösen Blutstroms, bei wenig oder garnicht gestörter arterieller Zufuhr. Als Beweis für diese Annahme führt Fischer die auffallende Entwicklung des Venensystems in den hypertrophischen Gliedern an, was wir in unserem Falle konstatieren konnten. Die Ursache dieser Cirkulationsstörungen sucht Fischer in einer abnormen Lage der Glieder im Uterus zu erklären, durch welche ein Druck auf die abführenden Venen und Lympfgefässe ausgeübt wird, der stark genug ist, um hemmend auf die Cirkulation zu wirken, und schwach genug, um nach der Geburt des Kindes keine Spur an dem Gliede zu hinterlassen.

Diese Hypothese ist wohl kaum anzunehmen, da durch eine Hemmung in der Cirkulation doch eigentlich keine Vermehrung, sondern nur eine Erweiterung der Blutgefässe zu Stande kommen kann. Die Glieder

müssten ödematös und mehr elephantiastisch entartet sein und es bleibt unklar, wodurch die gleichmässige Hypertrophie aller Gewebe zu Stande komme.

Broca sucht die Ursache des partiellen Riesenwuchses in einer noch unbekannten primären Störung des epiphysären und periostalen Knochenwachstums durch deren verstärkten Ernährungseinfluss auch die Massenzunahme in den übrigen Weichteilen zu Stande komme, zu erklären. Wenn wir auch für möglich halten, dass die Knochen zuerst hypertrophisch angelegt werden — was allerdings sehr schwer zu beweisen ist — so kann kaum diese Hypothese als berechtigt gehalten werden, denn sie lässt immer im Dunklen, woher die Störung im Knochenwachstum während des foetalen Lebens zu Stande kommt.

Dagegen hat die Vermutung, dass es sich bei der Entstehung des Riesenwuchses um nervöse Einflüsse handelt, vielmehr Grund. Die Tatsache, dass wirkliche neurotische Hypertrophien zu Stande kommen können, steht ja gegenwärtig ausser Zweifel. Es sind in der Literatur Fälle bekannt, in denen partielle Hypertrophien irgend eines Organes zweifellos durch Nerveneinflüsse zu Stande gekommen waren, indem sie sich unmittelbar nach einer Verletzung, Kontusion oder Durchschneidung der dem Organe gehörigen Nervenstämme entwickelt hatten. So ist ein Fall von Mitchel bekannt, in dem nach einer Schussverletzung des Plexus brachialis allmählich eine Hypertrophie der ersten drei Finger und des Dorsalteiles der Hand ohne irgend welche entzündliche Vorgänge sich einstellte. Romberg hat eine Verdickung des linken Nasenbeines bei sensibler Paralyse des Nervus supramaxillares beobachtet, und Leyden hat einen Fall von Hypertrophie der Haut und Knochen an den Extremitäten nach Hemiplegie beschrieben. Fischer

hat einen Fall veröffentlicht, in welchem bei einem 18jährigen jungen Mann infolge eines Falles auf das rechte Knie im 5. Lebensjahre ein rascheres Wachstum des ganzen rechten Beines begann. Nach Neuralgien sind Hypertrophien mehrmals beobachtet worden.

Auch experimentell ist es gelungen, nach Nervenverletzungen Hypertrophie zu erzeugen. So hat Bidder 1,5 cm langes Stück des linken Halssympathicus bei einem Kaninchen ausgeschnitten und hat dadurch eine stationäre Vergrösserung des linken Ohres in allen Richtungen erzeugt. Vulpian hat den Nervus ichiadicus und cruralis bei Hunden durchschnitten, worauf sich nach kurzer Zeit eine Hypertrophie der Fussknochen an der operierten Seite entwickelte. Lewaschew hat ebenfalls durch wiederholtes Reizen des N. ichiadicus eine Hypertrophie der Zehen und Pfoten bei Hunden erzeugen können. Allerdings sind diese Versuche auch anders zu erklären: nämlich dass bei der Durchschneidung dieser Nerven gleichzeitig eine vasomotorische Lähmung der Gefässe und damit eine entsprechende Hyperämie der Glieder zu Stande gekommen ist.

Für die Annahme nervöser Einflüsse für die Entstehung des Riesenwuchses sprechen auch die in den meisten Fällen ausser den vergrösserten Extremitäten vorhandene Naevi vasculosi und pigmentosi und anderweitige nervöse Störungen, wie die Sensibilität und Wärmeempfindung. Auch unser Fall kann als Beweis dazu dienen. Es ist also Grund genug vorhanden, um die nervösen Einflüsse als einzige Ursache der Entstehung des Riesenwuchses zu betrachten.

Die Hypothese bleibt nur zu lösen, wie ist denn eigentlich der kausale Zusammenhang zwischen der Nervenläsion und der ungewöhnlichen Ernährung? Sind es die vasomotorischen oder die trophischen Nerven

oder sind es beide zusammen, die die Schuld an dem enormen Wachstum tragen.

Trélat (Arch. gen. d. med.) nimmt eine partielle Paralyse der vasamotorischen Nerven als Grund der congenitalen und progressiven Hypertrophie an. Dagegen sind Wiedemann und Manasse mehr geneigt, einer Störung der trophischen Nerven die einzige Ursache des partiellen Riesenwuchses zuzuschreiben.

Diese Frage ist bis jetzt noch völlig offen und kann nur auf Grund genauer weiterer Untersuchungen an frischen Präparaten entschieden werden.

Es ist mir eine angenehme Pflicht, meinem hochverehrten Lehrer Herrn Geheimrath Professor Dr. Bier für die Ueberweisung der Arbeit meinen Dank auszusprechen. Herrn Assistenten Dr. Sticker fühle ich mich für sein stets liebenswürdiges Entgegenkommen und für seine Hilfe bei meiner Arbeit zu verbindlichstem Dank verpflichtet.

Literatur.

1. P. Marie: Revue de Medecine 1886. VI.
2. Fritsche-Klebs: Ein Beitrag zur Pathologie des Riesenwuchses.
3. Minkowsky: Berliner Klinische Wochenschift 1887. XXIV.
4. Arnold: Zieglers Beiträge zur patholog. Anatomie 1891. X.
5. v. Recklingshausen: Über Akromegalie. Virchow's Arch. 119.
6. Wagner: Deutsche Zeitschrift für Chirurgie Bd. 26.
7. Bruns: Über das Rankenangiom. Bruns Beiträge 1891. Bd. 8.
8. Manasse: Sitzungsbericht. Berliner klin. Wochenschrift 1890. No. 18.
9. Wiedemann: Über partiellen Riesenwuchs. Bruns Beiträge Bd. 8.
10. Dr. Woltz: Über bilateralen Riesenwuchs. Zeitschrift für orth. Chir. Bd. XII.
11. Friedberg: Virchow's Archiv. Bd. 40.
12. Chassaignac: Gazette des Hospitant 1868. 8. Mai.
13. Langhans: Virchow's Archiv. Bd. 75.
14. Kessler: Über einen Fall von Makropodia lipomatosa. Dissert. Halle 1869.
15. Schmidt: Jahrbücher Bd. 103.
16. Bardenheuer und Lossen: Leontiasis ossea, Kölner Zeitschrift 1907.
17. Mauclaire: Maladie des os non traumatique. Traités de chir. 1896.
18. Schuchardt: Die Krankheiten des Knochen und Gelenke. Deutsche Chir. 1899.
19. Klausner: Über Missbildungen der menschlichen Glieder.
20. Ahlfeld: Die Missbildungen des Menschen.
21. Bergmann, Bruns u. Mikulig: Handbuch d. Chirugie Bd. V.
22. Esmarch und Keulenkampf: Die elephantiastische Formen.
23. Foerster: Die Missbildungen des Menschen. Jena 1856.
24. Annanalde: The malformations of the fingers and toes
25. Geoffroy: Historie générale et particuliére des anomalies de l'organitme.

26. Wittelshöfer: Archiv für klinische Chirurgie. Bd. 24.
27. Busch: Archiv für klinische Chrurgie. Bd. 7.
28. Schmidt: Fehlerhafte Keimanlagen.
29. Möbius: Refer. im Zentralblatt für Nervenheilkunde VIII.
30. Holschewnikoff: Virchow's Archiv Bd. 119.
31. Fischer: Über Riesenwuchs. Deutsche Zeitschrift für Chirurgie Bd. XII.
32. Erb: Über Akromegalie. Deut. Arch. f. klin. Chir Bd. 42.
33. Mitchel: Des lésions de nerfs et leur conséquences.
34. Vulpian: Leçons sur l'appareil vasomoteur.
35. Leyden: Klink der Rückenmarksleiden 1875.
36. Romberg: Lehrbuch Nervenkrankheiten des Menschen.
37. Lewaschen: Tropische Wirkung von Nervenzweigen.
38. v. Fisch: Archiv für klin. Chirurgie Bd 84.
39. Eger: Deutschn Med. Wochenschrift 1907. 52.
40. Ewald: Virchow's Archiv Bd. 56.

Thesen.

1. Der angeborene Riesenwuchs ist vom erworbenen scharf zu trennen.
2. Auch grössere operative Eingriffe sollen wo möglich unter Lokalanaesthesie ausgeführt werden.
3. Von der Ophthalmoreaction soll vorläufig in der allgemeinen Praxis noch Abstand genommen werden.

Lebenslauf.

Verfasser dieser Arbeit, Jakob Sandberg, mosaischer Konfession wurde am 17. December 1881 als Sohn des Kaufmanns S. Sandberg in Kowna (Rußland) geboren. Nach Erlangung seiner wissenschaftlichen Vorbildung ließ er sich Michaelis 1903 als ordentlicher Hörer bei der medicinischen Fakultät der Universität Berlin inscribieren, wo er unterbrochen 10 Semester studierte.

Während seiner Studienzeit hatte er Gelegenheit die Vorlesungen, Kliniken und Kurse folgender Herren Professoren zu besuchen:

v. Bergmann †, Bier, Borchardt, Börnstein, Bumm, Classen, Engelmann, Edmond Meyer, E. Fischer, Greef, Hertwig, Heubner, Hildebrandt, Hoffa †, Jacobsohn, Jolle, Klapp, Koblank, Kraut, W. Krause, Lassar †, Lesser, Lewin, v. Leyden, Michaelis, v. Michel, Ohlshausen, Orth, Pagel, Passow, Rawitz, Reinhardt, Rubner, Schultze, Senator, Thierfelder, H. Virchow, Waldeyer, Warburg, Warburg, Zabludowsky †, Ziehen.

Allen seinen Lehrern spricht Verfasser seinen herzlichsten Dank aus.